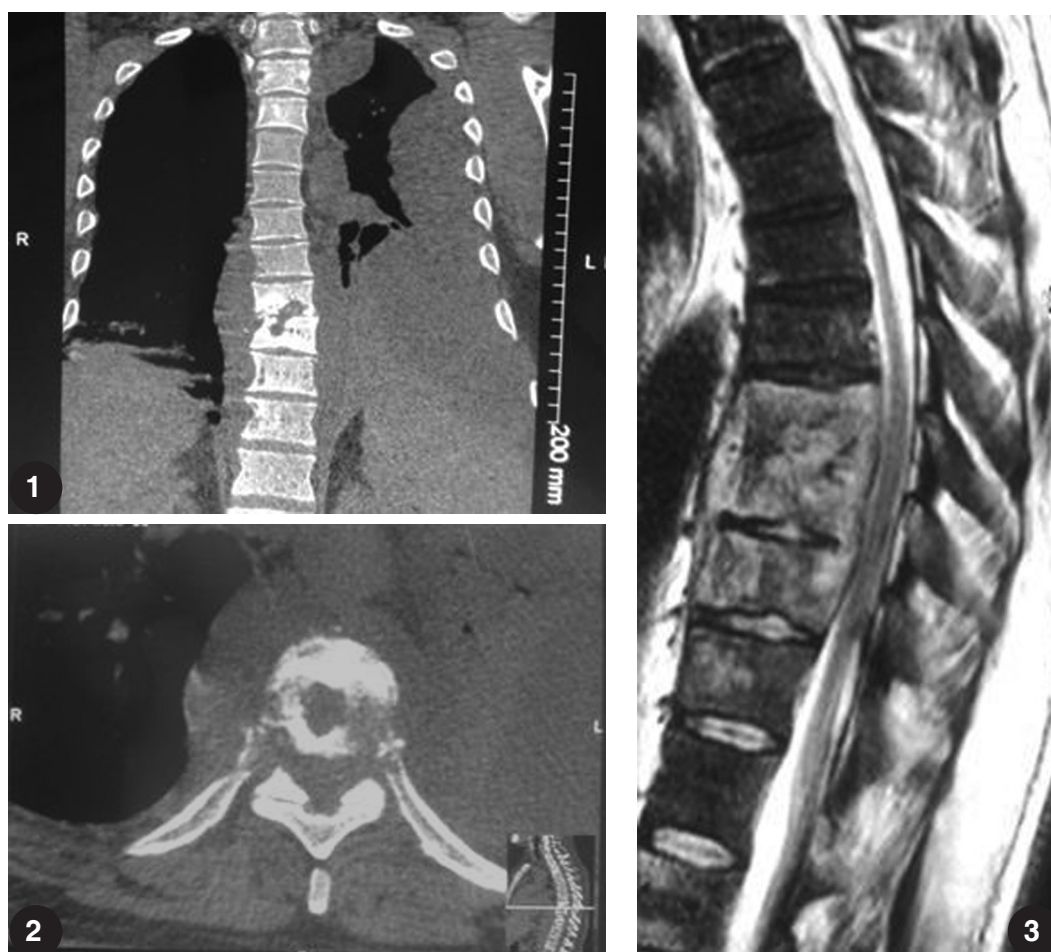


## Enfermedad de Pott en columna dorsal

Hombre de 43 años de edad consulta por anorexia, astenia, adinamia y pérdida de peso de 9 meses de evolución. Examen físico: febril (39 °C) con sudoración profusa vespertina, frecuencia respiratoria de 16 por minuto y oximetría de pulso 92% (aire ambiente), parestesia y alteración de la sensibilidad vibratoria de ambos miembros inferiores. Laboratorio: discreta linfocitosis, eritrosedimentación acelerada. La tomografía computarizada tóraco-abdominal (Figs. 1 y 2) mostró derrame pleural izquierdo, loculado, con imagen con densidad líquida y de partes blandas en huso con desestructuración de cuerpos vertebrales (T9 a T12). La resonancia magnética (Fig. 3) mostró cambios de intensidad de señal en los cuerpos vertebrales como así también en los tejidos paravertebrales. La biopsia por *punch* identifica innumerables bacilos ácido alcohol resistentes con técnica de Ziehl Neelsen, lo que confirmó el diagnóstico de enfermedad de Pott. Se indicó quimioterapia antituberculosa y fijación de la columna para mejorar su calidad de vida.



Luciana del Valle Gomez Rasjido, María Julieta Vargas, Luis Esteban Fajre, Héctor Lucas Luciardi  
Residencia de Clínica Médica, Hospital Centro de Salud Zenón J. Santillán,  
Facultad de Medicina, Universidad Nacional de Tucumán, Tucumán, Argentina  
e-mail: luchy\_228@hotmail.com